

UNIVERSIDAD NACIONAL SAN CRISTOBAL DE HUAMANGA

ESCUELA DE POSGRADO

UNIDAD DE POSGRADO DE LA FACULTAD DE CIENCIAS
DE LA SALUD

SEGUNDA ESPECIALIDAD EN ECOGRAFIA OBSTETRICA Y
MONITOREO FETAL



VALOR PREDICTIVO DEL SEXO FETAL POR ECOGRAFÍA CON LA
EVALUACIÓN PRECOZ DEL TUBÉRCULO GENITAL ENTRE 11° Y 14°
SEMANAS DE GESTACIÓN. HOSPITAL DE SAN FRANCISCO-VRAEM.
JULIO – SETIEMBRE 2019.

**Tesis para optar el título de Segunda Especialidad en
Ecografía Obstétrica y Monitoreo Fetal**

PRESENTADO POR:
Obsta. Samuel NAVARRO LIZARBE

ASESOR:
Mg. Obsta. Roaldo PINO ANAYA

AYACUCHO- PERÚ
2023

DEDICATORIA:

Dedico esta tesis a Dios, quien me concedió seguir con vida y por su infinita bondad y amor

A santo Patrón de San Francisco de Asís, por interceder por mí salud y de mi familia.

A mi papá Felipe que es mi ángel de la guarda, quien siempre me protege desde el cielo.

A mi mamá, por dar me la vida, protegerme siempre, por enseñarme los valores y ser me guía en todo momento de mi vida, gracias mamita Estela eres la mejor ser humano que Dios me concedió.

A mi esposa querida yola por apoyarme en todo momento, que siempre estuvo ahí dándome las fuerzas que necesitaba y alentándome con perseverancia y optimismo para cumplir esta meta.

A mis adorados hijos: Mya y Andreé por ser el motor y motivo de mi existencia, inspiración y superación profesional.

Al Maestro Roaldo por las enseñanzas y ser fuente de inspiración profesional y por ser un gran ser humano.

¡Y a todos los que de una u otra manera han sido parte de la aventura de mi vida... GRACIAS!

“TODO ESFUERZO, TIENE SU RECOMPENSA”.

INDICE

	Pág.
INTRODUCCIÓN	6

CAPÍTULO I

1. EL PROBLEMA	8
1.1. Planteamiento del problema	8
1.2. Formulación del problema	11
1.3. Objetivo de la investigación	12
1.3.1. Objetivo general	
1.3.2. Objetivos específicos	
1.4. Justificación de la investigación	13

CAPITULO II

2. MARCO TEÓRICO	
2.1. Antecedentes del estudio	15
2.2. Base teórica científica	20
2.2.1. Evaluación del tubérculo genital	27
2.2.2. Técnica de la exploración del tubérculo genital	30
2.2.3. Factores que influyen en la evaluación del sexo fetal	39
2.2.4. Valor predictivo	41
2.3. Definición de términos operativos	45
2.4. Formulación de la hipótesis	47
2.5. Variables e indicadores	48
2.6. Operacionalización de variables	49

CAPITULO III

3. METODOLOGIA DE LA INVESTIGACION

3.1. Tipo de investigación	50
3.2. Nivel de investigación	50
3.3. Diseño de investigación	50
3.4. Método de investigación	50
3.5. Población y muestra	50
3.6. Técnicas e instrumentos de recolección de datos	51
3.7. Procedimiento de la investigación	52
3.8. Procesamiento y análisis de datos	54

CAPITULO IV

Resultados	55
Discusión	69
Conclusiones	73
Recomendaciones	74
Referencias bibliográficas	75
ANEXO	
- Ficha de recolección de datos	78

RESUMEN

Introducción. La exploración ultrasonográfica integral del feto, obliga al estudio de los genitales externos para precisar las características masculinas o femeninas y así poder brindar orientación o consejos genéticos en caso de enfermedades ligadas al sexo. **Objetivo.** Conocer el valor predictivo del sexo fetal por ecografía mediante la evaluación precoz del tubérculo genital en gestantes entre la 11° y 14° semanas en el Hospital de san Francisco-VRAEM durante los meses de julio - setiembre 2019. **Material y método,** estudio de tipo descriptivo, longitudinal y prospectivo, no experimental; con una muestra de 30 gestantes evaluadas precozmente entre las 11° y 14° semana a quienes se les hizo el seguimiento hasta el nacimiento. **Resultados.** En el 53,3%(16) se observó el tubérculo genital de sexo masculino, de las cuales el 36,7%(11) fueron de sexo masculino realmente y en el 16,7%(05) de sexo femenino. Por otro lado, en el 46,7%(14) se observó el tubérculo genital de sexo femenino, de las cuales el 33,3%(10) fueron realmente de sexo femenino y el 13,3%(04) de sexo masculino. El Valor Predictivo positivo del sexo fetal por ecografía mediante la evaluación precoz del tubérculo genital fue de un 68% y el Valor Predictivo Negativo fue de 71%. En cuanto a la sensibilidad es de un 73% y la especificidad es de 66%. **Conclusión,** Existe asociación entre la determinación precoz del tubérculo genital por ultrasonografía y el sexo real del recién nacido con significancia estadística ($p < 0,05$)

Palabras clave: Tubérculo genital, ecografía, gestantes.

ABSTRACT

Introduction. The integral ultrasonographic examination of the fetus requires the study of the external genitalia to specify the male or female characteristics and thus be able to provide guidance or genetic advice in the case of sex-linked diseases. **Aim.** To know the predictive value of fetal sex by ultrasound through the early evaluation of the genital tubercle in pregnant women between the 11th and 14th week at the Hospital de San Francisco-VRAEM during the months of July - September 2019. **Material and method,** type study descriptive, longitudinal and prospective, not experimental; with a sample of 30 pregnant women evaluated early between the 11th and 14th week who were followed up until birth. **Results.** In 53.3%(16) the male genital tubercle was observed, of which 36.7%(11) were truly male and 16.7%(05) were female. On the other hand, in 46.7%(14) the female genital tubercle was observed, of which 33.3%(10) were really female and 13.3%(04) were male. The positive Predictive Value of fetal sex by ultrasound through early evaluation of the genital tubercle was 68% and the Negative Predictive Value was 71%. Regarding the sensitivity, it is 73% and the specificity is 66%. **Conclusion,** there is an association between the early determination of the genital tubercle by ultrasonography and the real sex of the newborn with statistical significance ($p<0.05$).

Key words: Genital tubercle, ultrasound, pregnant women.

INTRODUCCIÓN

El progreso y mejora de la ciencia y la tecnología utilizados en ultrasonografía, tales como los ecógrafos de última generación que cuentan con alta resolución en sus imágenes, múltiples hardware y software sofisticados, han permitido la propuesta y desarrollo de nuevos screening de estudio y modernos patrones ecográficos que optimicen significativamente el diagnóstico, logrando obtener imágenes de dimensiones pequeñas que permitan un análisis más preciso de diferentes estructuras anatómicas del embrión y feto durante el embarazo¹.

En estos años la determinación precoz del sexo fetal implica relevancia médica por la presencia de las patologías congénitas y anomalías ligadas al sexo, por otro lado, también está presente cada vez con más demanda la curiosidad de los progenitores por conocer si su primogénito es de sexo masculino o femenino. Sin embargo, es frecuente que esta curiosidad no es satisfecho porque tienen que esperar hasta el segundo o tercer trimestre o en muchos de los casos hasta el nacimiento para lograr conocerlo; por ello en la actualidad ya existen pruebas genéticas que determinan el sexo fetal precozmente, pero son invasivas, las cuales siempre tiene en cierto grado un riesgo de iatrogenia; motivo por lo cual, a través de la visualización

del tubérculo genital queremos destacar el uso de la ultrasonografía en la determinación del sexo fetal, toda vez, que es una buena opción al ser éste un estudio no invasivo¹.

El propósito de la presente investigación es determinar el valor predictivo del sexo fetal mediante la evaluación ultrasonográfica de manera precoz entre las 11 y 14ava semana de gestación del tubérculo genital en el Hospital de San Francisco, a través de una investigación aplicada prospectiva descriptiva y longitudinal.

CAPITULO I

EL PROBLEMA

1.1. PLANTEAMIENTO DEL PROBLEMA

La ecografía obstétrica es un medio de exploración ampliamente utilizada para la evaluación prenatal del crecimiento y de la anatomía fetal así como para el manejo de las gestaciones múltiples, constituye un método seguro y no invasivo que a menudo facilitan la determinación precoz del sexo fetal durante el transcurso de la gestación.

La Organización Mundial de la Salud (OMS) y el Ministerio de Salud a través de la Estrategia Nacional de Salud Sexual y Reproductiva refieren textualmente “realizar tres ecografías en situaciones de evolución normal del embarazo, siempre modificable si la situación así lo requiere: La primera, durante el primer trimestre, alrededor de la semana 12 de gestación. En el segundo trimestre se puede realizar otra ecografía alrededor de la semana 20. Aunque no existe evidencia que apoye y encuentre beneficios en la realización rutinaria de una tercera ecografía, se suele efectuar alrededor de la semana 32-35”.²

En líneas generales, el objetivo principal de un screening ecográfico durante el primer trimestre es generar información útil y real que permita una atención prenatal satisfactorio para lograr el mejor resultado posible, tanto para la madre y el feto. Durante los primeros meses de embarazo, es importante determinar la viabilidad, conocer la edad gestacional con precisión, confirmar el número de fetos, y en los casos que se determine un embarazo múltiple, establecer la corionicidad y amnionicidad, es decir el número de placentas y bolsas amnióticas para un mejor pronóstico. Se recomienda realizar el primer examen ecográfico durante las 11ava y 13ava semanas más 6 días de edad gestacional estimada para lograr alcanzar los objetivos citados anteriormente, es decir, establecer la viabilidad del producto, conocer la edad gestacional con certeza, identificar el número de fetos viables y de ser necesario realizar el examen minucioso de la anatomía fetal y el riesgo de aneuploidías como las trisomias.³

Lograr la determinación del sexo fetal es de mucho interés para los progenitores del niño por nacer, no obstante, los padres tienen que esperar hasta el 2do o 3er trimestre para lograr conocer o muchas veces esperan hasta el nacimiento para saber con precisión el sexo de su hijo, sin embargo existen alternativas que pueden detectar precozmente el sexo fetal como son las pruebas genéticas (análisis molecular ADN de células fetales, biopsia de vellosidades coriales, la amniocentesis y la cordocentesis) sin embargo se ha reportado que estas pruebas son de carácter invasivo en su procedimiento, por lo que la gestante está expuesta a algún grado de riesgo

y en muchos casos podrían llegar a afectar el desarrollo normal del embrión o feto.

Frente a esta realidad se propone alternativas de estudio que minimicen el riesgo de daño o que sean técnicas no invasivas como es el caso del estudio por ecografía; esto gracias al gran avance de la tecnología y de la resolución de los equipos ecográficos, es posible observar estructuras anatómicas tan pequeñas como es el caso del tubérculo genital, que es posible estudiarlo durante el primer trimestre de gestación entre las semanas once y catorce. Se ha reportado algunas investigaciones realizados en diferentes países en la cual refieren que la evaluación del tubérculo genital es un buen indicador precoz del sexo fetal, sin embargo, en el Perú los estudios relacionados a este tema son escasos y mucho más en la región de Ayacucho, motivo por lo cual que el presente estudio tiene el propósito de generar respuesta en relación al valor predictivo como diagnóstico precoz del sexo fetal mediante esta técnica no invasiva propuesta por los obstetras ecografistas que no afecta el normal desarrollo embrionario.

“La determinación ecográfica del sexo fetal en el segundo trimestre se fundamenta básicamente en la demostración del pene y escroto en el feto varón y de los labios mayores y menores en el feto mujer. Sin embargo, en edades gestacionales más precoces estos signos no son útiles ya que no existe diferencia significativa en el tamaño del pene o del clítoris antes de la semana 14”.⁴

El gran desarrollo de la tecnología ultrasonográfica en estos tiempos han permitido lograr con alta precisión y mínimo margen de error, la identificación precoz del sexo fetal en el primer trimestre observando la dirección en la que apunta el tubérculo genital, (craneal en los varones y caudal en las mujeres) o en la identificación del “signo sagital” que establece la presencia de una escotadura caudal en las mujeres o craneal en los varones, cuando se estudia el plano medio sagital. El conocimiento precoz del sexo fetal por ultrasonografía coadyuva a prevenir procedimientos invasivos innecesarios en gestantes que se encuentran en riesgo de enfermedades ligadas al cromosoma X, tales como hemofilia o distrofia muscular de Duchene, toda vez que el diagnóstico invasivo solo sería necesario en casos de embarazos portadores de fetos varones.⁵

Por todo lo mencionado me permito formular la siguiente interrogante

1.2. FORMULACIÓN DEL PROBLEMA

¿Cuál será el valor predictivo del sexo fetal por ecografía mediante la evaluación precoz del tubérculo genital en gestantes entre la 11° y 14° semanas en el Hospital de san Francisco-VRAEM durante los meses de Julio-setiembre 2019?

1.3. OBJETIVOS

1.3.1. Objetivo General

Conocer el valor predictivo del sexo fetal por ecografía mediante la evaluación precoz del tubérculo genital en gestantes entre la 11° y 14° semanas en el Hospital de san Francisco-VRAEM durante los meses de julio - setiembre 2019

1.3.2. Objetivos Específicos:

- Describir los casos presentados según tubérculo genital precoz y sexo real del recién nacido.
- Verificar los resultados obtenidos mediante ultrasonografía del tubérculo genital precoz con el sexo real del recién nacido.
- Determinar la sensibilidad, especificidad y valor predictivo de la evaluación precoz del tubérculo genital por ultrasonografía.
- Relacionar las variables como: Paridad, edad materna, índice de masa corporal y edad gestacional por biometría fetal con el tubérculo genital determinado por ultrasonografía.

1.2. JUSTIFICACIÓN DE LA INVESTIGACIÓN

Para la identificación del sexo fetal es elemental establecer un parámetro biométrico que determine la edad gestacional de manera exacta, para luego de esta manera diagnosticar posteriormente el tiempo de amenorrea mínimo en la que puede hacerse el diagnóstico del sexo fetal. La edad gestacional para la identificación del sexo fetal fue determinada en virtud al estudio de diversos parámetros, como la edad de gestación confirmada por la longitud vértice-nalgas (CRL) y el diámetro biparietal (DBP). Sin embargo, el número de casos investigados es muy limitado y la edad de gestación mínima en la cual se puede signar el sexo fetal con confiabilidad no está clara todavía; por lo cual se sugiere realizar otros estudios multicentricos y con mayor población de diferentes lugares.⁶

“La exploración ultrasonográfica integral del feto, obliga al estudio de los genitales externos para precisar las características masculinas o femeninas y así poder brindar orientación o consejos genéticos en caso de enfermedades ligadas al sexo, todo esto con el fin de preparar a los padres psicológicamente y ordenar todo lo concerniente a la conducción del neonato afectado. Además de las implicaciones clínicas, el conocer el sexo del feto, es también uno de los grandes temas de curiosidad para los futuros padres”.⁷

Con el presente trabajo de investigación pretendo “demostrar que la valoración de la ultrasonografía al evaluar el tubérculo genital en gestantes de la semana 11° a 14°, tiene una precisión muy alta

mayor al 90%, y de este modo poder emplear esta técnica para determinar el sexo fetal; y no usar técnicas invasivas como la biopsia de vellosidades coriales o la amniocentesis, sumado a esto poder dar una respuesta fiable a los padres respecto al sexo fetal a una edad temprana como es el primer trimestre (11° a 14° semanas)".⁸

CAPITULO II

MARCO TEORICO

2.1. ANTECEDENTES DEL ESTUDIO

A nivel internacional

Pérez C. Ecuador (2015), en su tesis “**Correlación del sexo fetal por ultrasonografía del primer trimestre con el sexo al nacimiento.**

Objetivo; determinar el sexo fetal mediante ultrasonografía del primer trimestre en las pacientes que acudan al Servicio de Imagenología del Hospital de Especialidades San Bartolo durante el mes de marzo de 2014;

Metodología; se realizó un Estudio Prospectivo Observacional de Corte Transversal en todas las pacientes que acudieron a realizarse el test de cribado durante el mes de marzo de 2014. **Resultados:** Un total de 70 pacientes constituyeron la muestra de este estudio. Se logró determinar el ángulo del tubérculo genital en 57 casos (81,42%), quedando como sexo fetal indeterminado un número de 13 pacientes (18,58%). La ecografía fetal de 11 a 11,6 semanas de edad gestacional (CRL 45-55 mm) ofreció una precisión del 90,90% en los casos analizados. La ecografía de 12 a 12,6

semanas de edad gestacional (CRL 56-67 mm), presentó una precisión del 89,47% y la ecografía de 13 a 13,6 semanas de edad gestacional, ofreció una precisión total del 96,29%. **Conclusiones:** La precisión de la determinación del sexo fetal a través de ecografía del primer trimestre de gestación realizada en el al Servicio de Imagenología del Hospital de Especialidades San Bartolo durante el mes de marzo de 2014 se encuentra en porcentajes similares a los expuestos por la literatura universal”.

Begoña A. Diego Burgos⁵ et al. (2010), realizaron su estudio titulado “**Determinación del sexo fetal en el primer trimestre de la gestación: estudio prospectivo. Objetivos:** Valorar la precisión de la determinación ecográfica del sexo fetal entre las 11 y las 14 semanas en una cohorte no seleccionada de gestantes. **Métodos:** Se realizó un estudio prospectivo transversal en una serie consecutiva de 636 gestaciones entre las 11 y 14 semanas, en gestantes que acudieron para el estudio ecográfico rutinario de primer trimestre. Se examinó la región genital del feto en un plano medio sagital, visualizando el *signo sagital* y la dirección en la que apunta el tubérculo genital (craneal en los varones, caudal en las mujeres) ambos indicadores del sexo fetal. La confirmación clínica del sexo fetal se obtuvo después del parto por confirmación telefónica, o por el cariotipo en casos con amniocentesis por indicaciones convencionales. **Resultados:** Se consiguió asignar el sexo fetal correctamente en el 86,3% de los fetos. La precisión de la asignación ecográfica del sexo fetal fue mayor en varones que en mujeres (el 90,6% de los varones fueron asignados correctamente vs el 83,1% de las mujeres, $p < 0,05$), y se incrementó con la edad

gestacional desde un 72% entre las 11 y 11+6 semanas, un 92% entre las 12 y las 12+6 semanas, hasta un 95% entre las 13 y las 13+6 semanas.

Conclusión: La determinación ecográfica del sexo fetal tiene una elevada tasa de precisión a partir de las 13 semanas, lo que sugiere que las pruebas invasivas para la exclusión de enfermedades ligadas al X podrían obviarse cuando se identifica un feto varón a esta edad gestacional. Sin embargo, en fetos identificados como mujeres esta decisión deberá posponerse hasta una edad gestacional más avanzada”.

Ramos C. y col.⁴ (2006), en su trabajo titulado **“Determinación ecográfica del sexo fetal durante el primer trimestre de la gestación**. Donde encontró los siguientes resultados: Se obtuvieron 80 (82,47%) aciertos en la determinación del sexo fetal, con 41(83,67%) aciertos para el sexo masculino y 39 (81,25%) para el sexo femeninos. Por lo que llegaron siguiente conclusión: el ultrasonido transvaginal entre las 10 – 13 semanas es útil para el diagnóstico del sexo fetal”.

Efrat, Z., y col. London – Inglaterra (1999) en su artículo **“Determinación del sexo fetal en el primer trimestre por ultrasonografía**, encontró los siguientes resultados, la precisión de la determinación del sexo aumentó con el tiempo de gestación con un 70,3% a las 11° semanas, a un 98,7% a las 12 semanas y 100% a las 13 semanas. En los fetos varones, hubo un aumento significativo en el ángulo del tubérculo genital de la horizontal con la longitud cráneo-caudal. Fetos masculinos fueron asignados erróneamente como femeninos en el 56% de los casos a las 11 semanas,

el 3% a las 12° semanas y 0% a las 13° semanas. En contraste, sólo el 5% de los fetos femeninos a las 11° semanas fueron asignados incorrectamente como varón y esta tasa de falsos positivos fue del 0% a las 12 y 13 semanas”.

A nivel nacional

Huamán R, Luis A y Morán H. Luigi R.¹ (2013) En su investigación “**Valor de predicción precoz del sexo fetal mediante el empleo de la ultrasonografía por evaluación del tubérculo genital en gestantes entre la 11° y 14° semana. centro de apoyo al diagnóstico médico 2013.**

Objetivos: Establecer el valor de predicción precoz del sexo fetal mediante el uso de la ultrasonografía por evaluación del tubérculo genital en gestantes entre la 11^o y 14^o semana. **Materiales y Métodos:** A través de un estudio de tipo observacional, descriptivo, prospectivo y cuantitativo en 80 gestantes que se encontraban entre la 11^o Y 14^o semana del CENTRO DE APOYO AL DIAGNOSTICO MEDICO MEDICAL en los meses de mayo a septiembre del 2013. Para determinar la valoración de la Ultrasonografía en el diagnóstico de detección precoz del sexo fetal, se utilizó un cuestionario para la recolección de los datos que nos permite el registro de la gestante en el primer trimestre, para ser demostradas en evaluaciones del 2do o 3er trimestre. **Resultados:** La valoración de la ultrasonografía en el diagnóstico precoz del sexo fetal por evaluación del tubérculo genital presento un VPP del 93.6%, una sensibilidad del 98.3%, especificidad del 80%, se vió que el acierto del sexo fetal era más certero en el sexo masculino y el tiempo de evaluación en mayor cantidad en gestantes que

se encontraban en la semana 12. **Conclusión:** La evaluación del tubérculo genital por ultrasonografía entre la semana 11 a 14 debe considerarse un método fiable como predictor precoz del sexo fetal y debería incluirse habitualmente como parte de la evaluación de toda gestante en esta etapa”.

2.2. BASE TEORICA CIENTIFICA

La ultrasonografía es un método moderno muy útil para visualizar estructuras anatómicas del cuerpo humano desde hace muchos años; es un medio de ayuda auxiliar de diagnóstico médico, en la cual las imágenes se forman mediante el uso de ultrasonidos que generan los transductores en alta frecuencia no perceptible al oído humano. Estos al penetrar las diversas estructuras anatómicas devuelven "ecos" en diferentes amplitudes según sean los órganos atravesados, produciendo imágenes que permiten observar su tamaño, forma, contenido, función, etc. “Una de las más importantes, de las muchas razones por las que la ecografía es una técnica especialmente atractiva es la ausencia de radiaciones ionizantes, la ecografía puede ofrecer información clínicamente útil sin efectos biológicos clínicamente significativos sobre el paciente. Esto es especialmente crítico en obstetricia y también es muy importante en la población de pacientes pediátricos. Un segundo aspecto exclusivo de la ecografía es la naturaleza en tiempo real de la exploración. Esto hace que sea posible evaluar estructuras que se mueven rápidamente como el corazón, y que sea fácil explorar el feto y a pacientes que no pueden aguantar la respiración o que no colaboran. Una tercera ventaja de la ecografía es la capacidad de visualización de múltiples planos. El equipo en tiempo real y las posibilidades tridimensionales hacen que sea posible una gran flexibilidad en la selección de los planos de visualización y la facilidad de alterar estos planos, lo que permite la rápida determinación del origen de las masas patológicas y el análisis de relaciones espaciales de diversas estructuras”.

“El sonido es el resultado de la energía mecánica que produce compresión y rarefacción alternantes del medio conductor a medida que lo atraviesa en forma de ondas. El oído humano abarca un rango de 20 hercios (Hz) a 20 kilohercios (Khz). Los ultrasonidos difieren del sonido audible solo en su mayor frecuencia de aquí el nombre ultrasonido (es decir >20kHz). La ecografía o ultrasonografía diagnóstica habitualmente opera a frecuencias de 1 a 20 megahercios (MHz)”.

“La ecografía utiliza ondas de pulso cortas que se transmiten hacia el interior del cuerpo. La velocidad de propagación es constante para un tejido dado y no se afecta por la frecuencia o la longitud de onda del pulso. Cuanto más próximas estén agrupadas las moléculas, mayor es la velocidad del sonido. Por esto, en los tejidos biológicos la velocidad del sonido es mínima en los gases, más rápida en líquidos, más rápida todavía en tejidos blandos, y más rápida en el hueso. En los tejidos blandos se considera que la velocidad promedio de propagación es de 1540 m/s. Sistema estático en modo B, las primeras unidades bidimensionales unía un transductor en modo B a un brazo articulado que podía determinar la localización exacta y la orientación del transductor en el espacio. La distancia del reflector desde el transductor se obtenía convirtiendo el tiempo que tardaba el eco en regresar al transductor basándose en la velocidad del sonido en los tejidos blando (1540 m/s). Esto permitió localizar en dos dimensiones el origen del eco que regresaba. Posteriormente moviendo el transductor a lo largo del cuerpo del paciente se podía sumar una serie de líneas de información en modo B para producir una imagen bidimensional. Con la

visualización estática en modo B fue posible visualizar grandes órganos, como el hígado, en una imagen transversal. La principal desventaja de la visualización estática en modo B fue la falta de capacidad de visualización en tiempo real. Debido a esta limitación, los dispositivos estáticos en modo B con brazo articulado han sido reemplazados por unidades en tiempo real. Las imágenes en tiempo real se pueden generar con diversos transductores. El diseño más sencillo es el transductor de sector mecánico, que utiliza un solo elemento piezoeléctrico de gran tamaño para generar y recibir los pulsos ultrasónicos. La orientación del haz se consigue mediante un movimiento oscilante o rotatorio del propio elemento de cristal o por la reflexión del pulso sónico desde un espejo acústico oscilante. El enfoque del haz se realiza utilizando elementos de cristal de diferentes formas o uniendo una lente acústica al transductor. Aunque el movimiento mecánico es suficientemente rápido como para producir imágenes en escala de grises en tiempo real, no es suficientemente rápido como para producir imágenes Doppler color en tiempo real, otra desventaja del transductor de sector mecánico es su zona focal fija, lo que hace que el operador tenga que cambiar a un transductor totalmente distinto para modificar la distancia focal”¹.

Los ultrasonidos se difunden a través de la piel con ayuda de un gel (conductor gel de ecografía) el cual tiene como función primordial permitir el paso de los ultrasonidos del transductor al cuerpo (y viceversa). Permite el acoplamiento acústico, evitando el rebote y dispersión de los ultrasonidos

entre la piel y el transductor. Es de base acuosa y no mancha la piel, ni la ropa y no es alérgico.

“La Ecografía Pélvica es el método usado con mayor frecuencia para examinar el útero y los ovarios, y en el caso de embarazos para controlar el desarrollo del embrión o feto. Se puede realizar de dos formas: vía abdominal y vía transvaginal. La ecografía puede ayudar a determinar las causas de dolor pélvico, sangrado anormal, u otros problemas menstruales. Las imágenes ecográficas pueden también ayudar a identificar masas palpables tales como quistes ováricos o fibromas uterinos, así como cáncer ovárico uterino. La ecosonografía pélvica transabdominal se realiza con la paciente acostada sobre la camilla. La vejiga debe estar previamente llena. Se aplica gel hidrosoluble precalentado sobre el área del abdomen inferior y se procede al rastreo de la vejiga, útero y ovarios con el transductor correspondiente. Para la ecografía pélvica transabdominal es necesario tomar aproximadamente 1 litro de agua para lograr que la vejiga se llene y poder así observar el útero y los ovarios”.

“La Ecografía del Primer Trimestre se puede realizar por abordaje transabdominal o transvaginal. Se debe evaluar el útero en busca de un saco gestacional. Si se ve un saco gestacional, se debe reseñar su localización. Se debe evaluar el saco gestacional en busca de la presencia o ausencia de un saco vitelino o embrión, y se debe registrar la longitud cefalocaudal siempre que sea posible. La longitud cefalocaudal es un indicador más exacto de la edad gestacional que el diámetro medio del saco gestacional. Sin embargo, se debe registrar del diámetro medio del

saco gestacional cuando no se identifica el embrión. Se debe tener precaución cuando se hace el diagnóstico de presunción de saco gestacional en ausencia de embrión o saco vitelino definidos. Sin estos hallazgos, una colección intrauterina de líquido puede representar un saco pseudogestacional asociado a una gestación ectópica. La longitud embrionaria o cefalocaudal (LCC) es la medición principal para establecer la edad gestacional durante el primer trimestre, con una precisión de +- 5 a 7 días. La LCC se mide en el plano de visualización sagital desde la parte superior de la cabeza del embrión (extremo cefálico) hasta la parte inferior del torso (extremo caudal) el saco vitelino y las extremidades no deben incluir la medición de la LCC”².

Los genitales externos del feto pueden verse al explorar el periné. “Hacia la semana 16 e incluso antes ya se logra identificar el escroto o pene, indicando claramente que se trata de un feto masculino. A veces se acumula líquido anecoico en la bolsa escrotal resaltando los testes (hidrocele) que suele resolverse espontáneamente con el nacimiento. En el feto femenino los labios son más difíciles de apreciar en la ecografía. Pueden aparecer prominentes y llegar a confundirse con el escroto. Hay que tener cuidado con no confundir el cordón umbilical entre las piernas como parte de los genitales”.

Para un buen estudio de la ecografía del primer trimestre se debe evaluar:

1. El útero: en busca de un saco gestacional
2. Reseñar la presencia o ausencia de actividad cardíaca
3. Reseñar el número de fetos

4. Se debe realizar la evaluación del útero, estructuras anexiales y fondo de saco.

La Ecografía del Segundo y Tercer Trimestre consta de ciertos parámetros de visualización para una exploración fetal estándar.

a) Se debe reseñar la actividad cardíaca fetal el número de fetos y la presentación.

b) Se debe reseñar la estimación cuantitativa o semicuantitativa del volumen del líquido amniótico.

c) Se debe registrar la localización y posición de la placenta y su relación con el orificio cervical interno. Se debe visualizar el cordón umbilical y se debe evaluar el número de vasos del cordón siempre que sea posible.

d) Evaluación de la edad gestacional: La medición cefalocaudal del primer trimestre es el medio más exacto para la evaluación cronológica de la gestación. Más allá de este periodo para estimar la edad gestacional (menstrual) se pueden usar diversos parámetros ecográficos como el diámetro biparietal, el perímetro abdominal y la longitud de la diáfisis femoral. Sin embargo, la variabilidad de las estimaciones de la edad gestacional (menstrual) aumenta al avanzar la gestación, la presencia de variación de la edad gestacional (menstrual) y la ecográfica puede sugerir la presencia de retraso del crecimiento fetal, macrosomía, retraso del crecimiento intrauterino.

e) Estimación del peso fetal, se puede estimar el peso fetal con el diámetro biparietal, el diámetro abdominal y la longitud femoral, los

resultados de varios modelos de predicción se pueden comparar con los percentiles de peso fetal que se obtienen a partir de nomogramas publicados.

f) Anatomía materna: Se debe evaluar la morfología del útero y de las estructuras anexiales.

g) Estudio de la anatomía fetal: La anatomía fetal como se describe en este documento, se puede evaluar adecuadamente mediante ecografía después de aproximadamente 18 semanas de edad gestacional, puede ser posibles documentar estructuras como normales antes de este momento, aunque algunas estructuras pueden ser difíciles de visualizar debido al tamaño posición y movimientos fetales, cicatrices abdominales y aumento de grosor de la pared materna.

h) Los genitales externos suelen verse al explorar el periné. Hacia la semana 16 o incluso antes ya se logra identificar el escroto o el pene, indicando claramente que se trata de un feto masculino. A veces se acumula líquido anecoico en la bolsa escrotal, resaltando los testes (hidrocele), que suele resolverse espontáneamente tras el nacimiento. En el feto femenino los labios son más difíciles de apreciar en la ecografía. Pueden aparecer prominente y llegar a confundirse con el escroto. Hay que tener cuidado con no confundir el cordón umbilical entre las piernas como parte de los genitales. A finales del primer trimestre y a comienzos del segundo puede tomarse la línea media sagital para identificar el pene en el feto

masculino (señala hacia el cráneo fetal) o el clítoris en el femenino (señala hacia el polo caudal del feto). La precisión global en la determinación del sexo no ha sido aún determinada. De forma clara hay una mayor precisión en la identificación de los fetos masculinos. Sin embargo, esta determinación carece de importancia médica, salvo cuando el sexo fetal predispone a ciertas enfermedades importantes. Una uropatía obstructiva causada por válvulas de la uretra posterior solo aparece en los fetos masculinos, mientras que la hemofilia) únicamente la padecen los fetos masculinos de familias afectadas.

“Durante el segundo trimestre de gestación los genitales externos pueden observarse en el 84% - 91% de los fetos, y el sexo del feto puede determinarse correctamente en el 93-99% de estos casos; en el caso del feto masculino se diagnostica cuando se observa el pene y el escroto “signo ecográfico de la tortuga”, en cambio en feto de sexo femenino cuando se visualiza los labios mayores “signo ecográfico del grano de café o pan francés”. Una posición del feto inoportuna, un oligohidramnios, la obesidad, la experiencia del operador constituyen limitaciones importantes para evaluar el sexo del feto”³.

2.2.1. Evaluación del tubérculo genital

“Tubérculo Genital es el órgano embrionario que da origen al desarrollo de los órganos sexuales externos tanto de la mujer como del hombre. Resulta importante destacar que a partir de la cuarta semana se desarrolla el tubérculo genital en ambos sexos, el cual se sitúa en el extremo craneal de

la membrana cloacal, y va experimentando un alargamiento para formar el falo, estructura que es de mayor tamaño en embriones femeninos. Conforme esto ocurre, y en el caso de que su destino final sea el de dar origen al pene, el falo tracciona los 23 pliegues urogenitales de manera ventral, para formar así las paredes laterales del surco uretral en las superficies del pene. Desarrollo embrionario inicial y presencia de los primeros esbozos sexuales”.

“El desarrollo de los genitales externos; hasta la séptima semana los genitales externos son similares en ambos sexos, las características sexuales específicas comienzan a aparecer durante la novena semana, pero los genitales externos no están indiferenciados por completo hasta la semana 12. Al principio de la cuarta semana el mesénquima proliferante produce un tubérculo genital en ambos sexos en el extremo craneal de la membrana cloacal. Las prominencias labio escrotales y los pliegues urogenitales aparecen pronto a cada lado de la membrana cloacal. El tubérculo genital se alarga pronto para formar un falo primitivo. Cuando el tabique urorectal se fusiona con la membrana cloacal en una membrana anal dorsal y una membrana uretral, limitado por los pliegues uretrales. Las membranas anal y urogenital se rompen una semana después más o menos formando el ano y el orificio urogenital, respectivamente. En el feto femenino la uretra y la vagina desembocan en una cavidad común, el vestíbulo”.

“El desarrollo de los genitales externos femeninos, empieza cuando el falo primitivo del feto femenino se convierte de forma gradual en el clítoris. El

clítoris es todavía relativamente grande a las 18 semanas. Los pliegues uretrales no se fusionan, excepto en la porción posterior, donde se unen para formar el frenillo de los labios menores. Las porciones no fusionadas de los pliegues labios escrotales se fusionan en la región posterior para formar la comisura labial posterior en la anterior para formar la comisura labial anterior y el monte de venus. La mayor parte de los pliegues labio escrotales permanece sin fusionar y forman dos pliegues cutáneos grandes, los labios mayores”⁴.

El desarrollo de los genitales externos masculinos está estimulado por la testosterona el cual es producida por las células intersticiales de los testículos fetales. “Mientras el falo aumenta de tamaño y longitud para convertirse en el pene, el pliegue uretral forma las paredes laterales del surco uretral en la superficie ventral del pene. Este surco está revestido por una proliferación de células endodérmicas, la lámina uretral, que se extiende desde la porción entre sí a lo largo de la superficie ventral del pene para formar la uretra esponjosa. El ectodermo de superficie se fusiona en el plano medio del pene y forma el rafe del pene y engloba la uretra esponjosa dentro del pene. En el extremo del glande del pene una invaginación del ectodermo forma un cordón ectodérmico celular, que crece hacia la raíz del pene para alcanzar la uretra esponjosa. Este cordón se canaliza y su luz se une con la uretra esponjosa previamente formada. Esto completa la porción terminal de la uretra y desplaza el orificio uretral externo hacia el extremo del glande del pene. Durante la semana 12 se produce una invaginación circular del ectodermo en la periferia del glande del pene.

Cuando esta invaginación desaparece forma el prepucio, un pliegue de piel de cobertura. Los cuerpos cavernosos y el cuerpo esponjoso del pene proceden del mesénquima del falo. Las prominencias labio escrotales crecen aproximándose y se fusionan para formar el escroto. La línea de fusión de estos pliegues es claramente visible como rafe escrotal. La agenesia del escroto es una anomalía excepcional”.

2.2.2. Técnica para la exploración del tubérculo genital

La región genital fetal se explora en un plano medio sagital con el feto en posición neutral (ni flexionada ni extendida) con la finalidad de observar la dirección del tubérculo genital (craneal para varones y caudal para mujeres). El “signo sagital” fue valorado de acuerdo con lo descrito por Emerson y cols⁶, quien refiere “siguiendo el contorno de la nalga de dorsal a ventral para descubrir una protrusión focal que representa el pene o el clítoris. Un ángulo o escotadura caudal entre el eje de la superficie ventral y el eje del tubérculo indica genitales femeninos, mientras que un ángulo o escotadura craneal indica genitales masculinos” (Figuras 1,2).

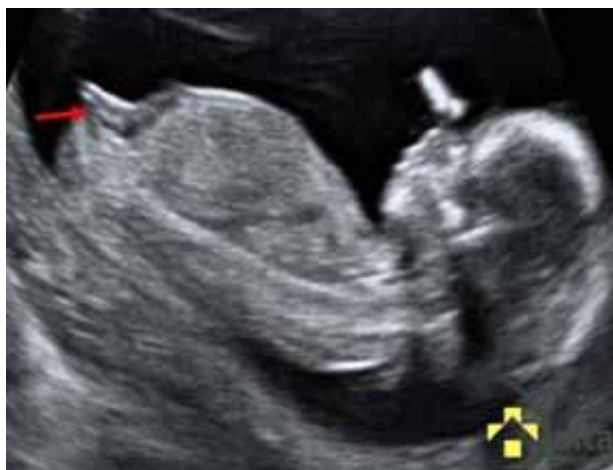

Figura 1. Feto femenino con ángulo convergente del clítoris y presencia de notch caudal.

“En el corte sagital el pene está dirigido hacia arriba, mientras que el clítoris señala hacia abajo. Durante el segundo trimestre la diferencia entre ambos sexos se hace aún más evidente porque se ven con más claridad los labios o el escroto y el pene”.

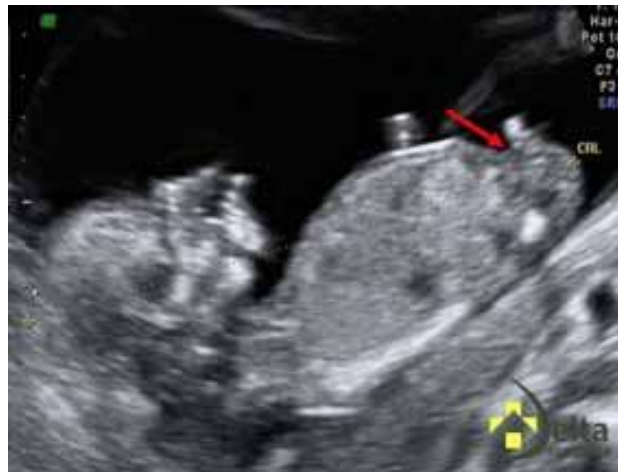


Figura 2. Feto masculino con ángulo del pene y presencia de notch cranea

“Los testículos se pueden identificar dentro del escroto después de 26 semanas y grados leves de hidrocele son un hallazgo normal. Durante el tercer trimestre se pueden ver los labios mayores y menores. En circunstancias normales habitualmente no se identifican los ovarios. Por el contrario, durante el segundo trimestre (finales) y el tercero se puede ver el útero normal debido a su hipertrofia fisiológica secundaria a la influencia hormonal. El útero aparece como una masa redonda u ovalada dentro de la pelvis fetal, interpuesta entre el recto y la vejiga urinaria fetal. El endometrio normal es hiperecoico”.

Genitales ambiguos. Los genitales ambiguos se caracterizan por dificultad para asignar el sexo fetal durante la exploración ecográfica en el segundo o el tercer trimestre. El operador dificultad en diferenciar entre un pene corto

y un clítoris hipertrofiado. Asimismo, se puede confundir erróneamente un escroto bífido como los labios mayores. “Esta situación puede aparecer aislada o formar parte de diversos síndromes; por tanto, y como es habitual, la exploración ecográfica debe ser lo más detallada posible y se debe de realizar un análisis cromosómico. Se debe poner énfasis en dos asociaciones clásicas. Los genitales ambiguos pueden formar parte de una malformación cloacal en la que hay una abertura común de la vejiga, la uretra y el recto. Por otro lado, los genitales ambiguos se pueden asociar a síndrome adiposo genital (SAG), y pueden ser el dato diagnóstico de este trastorno. En el feto femenino afectado por SAG hay hipertrofia del clítoris; la demostración de unas suprarrenales aumentadas de tamaño y arrugadas es típica de este diagnóstico. También puede haber una fístula genitouretral, pero es difícil de ver. En varones con SAG la enfermedad puede pasar desapercibida salvo que haya hipertrofia de las suprarrenales”:

- Malformaciones genitales masculinas
- Hipospadias/epispadias

“El hipospadias es una malformación frecuente del pene, que es más corto y está ensanchado. Durante la micción, el chorro se dirige hacia abajo. Habitualmente es un hallazgo aislado, aunque se puede asociar a numerosos síndromes. El epispadias es un extremo de un espectro, cuyo otro extremo es la extrofia vesical. La abertura ureteral está en la parte dorsal del pene. Es un diagnóstico ecográfico difícil. Escroto como ya se ha mencionado, se pueden ver los testículos dentro del escroto

aproximadamente a las 26 semanas. Un testículo no descendido de forma aislada no es un hallazgo anormal durante la vida intrauterina. También se puede considerar que una cantidad pequeña de líquido peritesticular es una variante normal. Si la acumulación de líquido es hiperecogénica, se debe sospechar una peritonitis meconial. También se puede observar una hernia intestinal escrotal durante la vida intrauterina. Es importante señalar que el testículo puede experimentar torsión durante la vida intrauterina o en el período neonatal. En la fase aguda el testículo es grande e hipoeicoico. En la fase crónica el testículo es pequeño y a veces está calcificado”.⁶

Malformaciones genitales femeninas

Quistes ováricos; “el quiste ovárico es la causa más frecuente de masa quística en el feto femenino. Estos quistes se deben a la influencia hormonal materna fetal y son equivalentes a folículos. Pueden ser pequeños o grandes (>8 cm), unilaterales o bilaterales (infrecuente) y únicos o múltiples (infrecuente). Habitualmente son completamente quísticos; la presencia de un pequeño quiste dentro del quiste es un signo diagnóstico útil (el denominado signo del quiste hijo). Pueden producirse torsión y hemorragia durante la vida intrauterina y dar lugar a diversos tipos de ecogenia dentro del quiste (totalmente ecógeno, nivel líquido/líquido, tabiques, etc.). El diagnóstico diferencial incluye otras causas de masas quísticas o semiquísticas). Se produce involución espontánea durante la vida intrauterina o después del nacimiento, aunque el quiste también se puede romper. Existe cierta controversia acerca de su tratamiento porque

algunos autores proponen la punción intrauterina, mientras que otros proponen la cirugía posnatal y otros una actitud conservadora. Si se prefiere una actitud conservadora, se deberá plantear un seguimiento clínico y ecográfico estrecho mensual durante 6 meses. Es importante señalar que los quistes ováricos bilaterales pueden ser un síntoma de hipotiroidismo y se pueden asociar a diabetes materna”.

Hidrocolpos: malformaciones vaginales

“Las malformaciones vaginales y la atresia vaginal dan lugar a hidrocolpos, que se visualiza como una masa quística en la línea media. Un dato sobre el diagnóstico es la presencia del cuello uterino en la parte superior de la masa quística. Esta enfermedad puede formar parte de una malformación cloacal, puede asociarse a agenesia renal/RDM o también puede formar parte de síndromes” (p. ej., síndrome de Drash, SBB, etc.)

El síndrome de Klinefelter (abreviado normalmente como SK) “es una anomalía cromosómica que afecta solamente a los hombres y ocasiona principalmente, hipogonadismo. Se basa en una alteración genética que se desarrolla por la separación incorrecta de los cromosomas homólogos durante las meiosis que dan lugar a los gametos de uno de los progenitores, aunque también puede darse en las primeras divisiones del cigoto”.

“El sexo de las personas, como bien sabemos, está determinado por los cromosomas X e Y. Los hombres tienen los cromosomas sexuales XY (46, XY) y las mujeres tienen los cromosomas sexuales XX (46, XX). En el síndrome de Klinefelter, el hombre cuenta, como mínimo, con un cromosoma X extra, dando lugar en el 75% de los casos a un cariotipo (47, XXY). No

obstante, aproximadamente un 20% de los casos son mosaicos cromosómicos, con variantes como (48, XXXY), (48, XXYY), y (49, XXXXY) en el 5% de los casos. Las características más comunes en los varones XXY.

No obstante, no todas ellas aparecen en un mismo individuo:

- En edad temprana, cuando el varón XXY es un bebé, suele presentar una musculatura menos desarrollada y fuerza reducida. Suelen gatear y comenzar a andar de forma más torpe y tardía que los demás niños.
- Talla elevada en la edad adulta. Suelen tener mayor estatura que sus padres y hermanos, y mayor altura en comparación con la altura media de un hombre. Se caracterizan por tener las extremidades muy largas en relación al tamaño del cuerpo.
- Mayor propensión a padecer enfermedades autoinmunes, cáncer de pecho, alteraciones venarias, osteoporosis y algunas alteraciones dentarias.
- Mayor acumulación de grasa subcutánea y mayor tendencia al sobrepeso. Los varones XXY poseen un cuerpo más redondeado, en forma de pera, característico de la mujer. Esto se debe a que desarrollan caracteres femeninos, siendo uno de ellos el poseer caderas más anchas o acumular grasa en zonas características de la mujer.
- Dismorfia facial discreta.
- En ocasiones, criptorquidia, micropene, escroto hipoplásico o malformaciones en los genitales.
- Esterilidad por azoospermia.

- Ginecomastia uni o bilateral. Se caracteriza por el desarrollo de pechos en el hombre (tejido mamario agrandado).
- Escasez de vello en la cara y en todo el cuerpo. Es consecuencia directa de la baja concentración de testosterona.
- Vello pubiano disminuido, o siguiendo un claro patrón femenino.
- Gonadotrofinas elevadas en la pubertad.
- Disminución de la libido sexual en la edad adulta.
- Retraso en el área del lenguaje, lectura y comprensión. Los niños XXY por lo general aprenden a hablar mucho más tarde que los otros niños, y pueden tener ciertas dificultades para leer y escribir. Muchos de ellos suelen tener algún grado de dificultad con el lenguaje de por vida. Sin embargo, los varones XXY presentan un coeficiente intelectual normal.
- Lentitud, apatía.
- Trastornos emocionales, ansiedad, depresión, etc.
- Falta de autoestima, debida en la mayoría de los casos a los caracteres femeninos perceptibles por el varón (ginecomastia, etc.)”.⁸

“Ante la sospecha de un posible síndrome de Klinefelter, se procede a la realización de un cariotipo. Para ello, se toma una muestra de sangre, de la cual se separan los leucocitos o glóbulos blancos, se incuban y se hace un estudio de los cromosomas para detectar anomalías, como en este caso, la presencia de un cromosoma X extra”.

“Otra forma de diagnosticar un Klinefelter de forma prenatal es por amniocentesis o por la muestra del villus coriónico (CVS). Ambos son test en los que se extrae tejido del feto para examinar su ADN en busca de

anomalías genéticas. En 2002, se hizo un estudio sobre la tasa de interrupción de embarazos como consecuencia de un diagnóstico genético. En él se indica que el 58% de las embarazadas en EEUU decidieron interrumpir el embarazo debido a un diagnóstico positivo de Klinefelter”.

“El síndrome de Turner se define como un trastorno genético causado por una alteración (por la falta total o parcial) del cromosoma X. Los seres humanos tenemos 46 cromosomas, que son pequeñas estructuras en forma de bastón que contienen la información genética o ADN que se encuentran presentes en el núcleo de todas las células vegetales y animales. De estos 46 cromosomas hay dos que determinan el sexo de los individuos: el X y el Y. Las mujeres poseen dos cromosomas X, uno heredado del padre y el otro de la madre. Por su parte, los hombres tienen un cromosoma X heredado de la madre y un cromosoma Y heredado del padre”.

“Por todo ello, esta enfermedad genética sólo afecta a las niñas, ya que, en los niños, al tener sólo un cromosoma X, la ausencia total o parcial del mismo sería incompatible con la vida. La causa exacta por la cual se produce este trastorno cromosómico no se conoce bien, aunque se apuntan dos posibilidades. Por un lado, podría deberse a un error en la división de las células sexuales (meiosis), ocurrido en el momento de formarse el óvulo o los espermatozoides, que haga que uno de los dos no porte el cromosoma X. Por otro lado, también se baraja la opción de que la pérdida del cromosoma se produzca más adelante, en la división del óvulo ya fecundado (mitosis), inmediatamente después de la concepción. La

frecuencia con la que este síndrome se presenta en la población es de 1 entre 2.500 recién nacidos vivos del sexo femenino. El Síndrome de Turner debe su nombre al Dr. Henry Turner, médico que lo describió por vez primera en el año 1938. Este trastorno también es conocido como Síndrome 45, X; Síndrome Bonnevie-Ulrich; Síndrome Morgagni-Turner-Albright o Monosomía X, entre otros tantos”.

En la actualidad el uso de la ecografía 3D tienen diferentes fines los cuales incluyen la capacidad de realizar toda la exploración utilizando unos pocos volúmenes 3D obtenidos de manera rápida. Esta nueva propuesta sugiera reemplazar la dificultosa obtención de imágenes en 2D, logrando reconstruir toda la exploración de manera virtual a partir de unos pocos volúmenes que poseen un número de infinitos cortes de imagen. Asimismo, la ultrasonografía en 3D también sirve para examinar con mayor precisión todas aquellas malformaciones que se sospecha con una ecografía en 2D, aplicando reconstrucciones de superficie o diversos planos de reconstrucción.

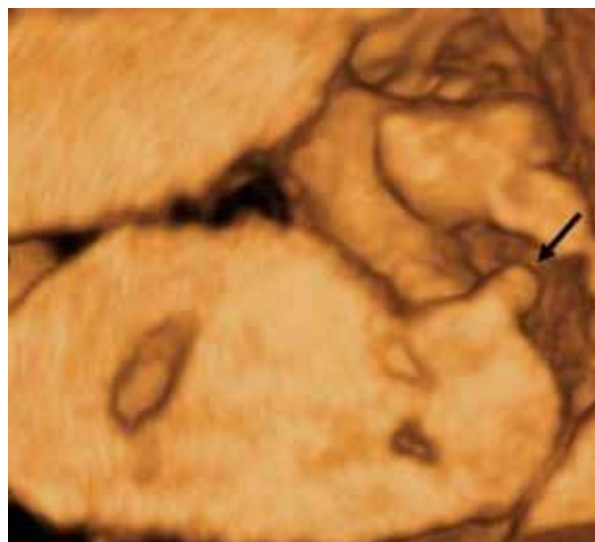

Figura 4. “Reconstrucción en superficie de feto masculino con un CRL de 61mm con tubérculo genital cuadrangular”.

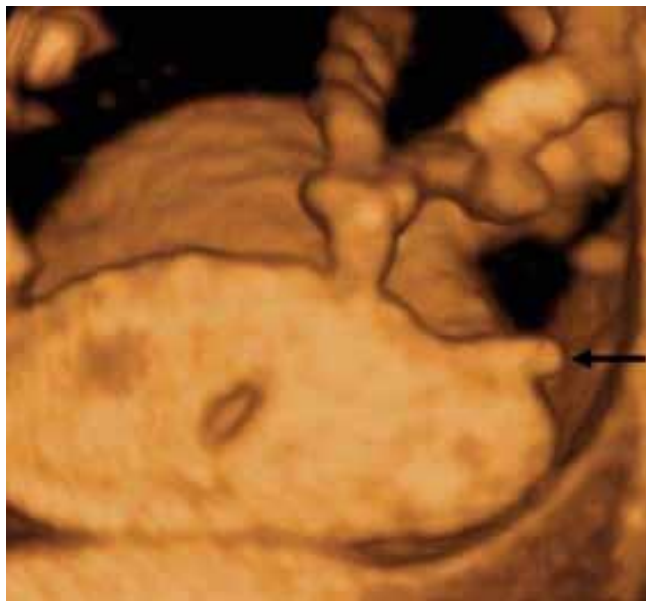

Figura 5. “Reconstrucción en superficie de feto femenino con un CRL de 60 mm con tubérculo genital apuntado”.

2.2.3. Factores que influyen en la evaluación del sexo fetal precoz

Hay diversos factores que pueden influir en una certera y correcta determinación del sexo fetal.

En primer lugar, la habilidad y motivación relativa del ecografista, incluso para especialistas altamente capacitados en ecografía del primer trimestre, es necesaria la practica intensiva de aprendizaje para el estudio del sexo fetal.

En segundo lugar, la resolución del transductor empleado. Aunque la resolución de la ecografía vaginal es superior a la abdominal, en el presente estudio esta característica no fue una ventaja ya que la precisión del estudio abdominal fue mayor. Esta característica puede explicarse porque la

determinación de un plano medio sagital perfecto es más fácil y rápido con la vía abdominal que con la vaginal, una de cuyas desventajas reconocidas es su limitada maniobrabilidad. Además, la opción del estudio fuera realizado con el transductor endocavitario o trans vaginal fuera utilizado solo en los casos más desfavorables para la vía abdominal (obesidad materna, útero en retroflexión, edades gestacionales más precoces) puede contribuir a explicar la menor precisión de esta vía.

En tercer lugar, el cambio en el ángulo del tubérculo genital durante la exploración.⁵

Se ha propuesto que la dirección en la que apunta el falo masculino es vertical producido por la congestión permanente de los cuerpos cavernosos del pene que generaría una erección sostenida. Sin embargo, este fenómeno no es constante el cual puede ser eventual y común a ambos sexos durante el primer trimestre⁸.

El desarrollo progresivo del mecanismo por el cual se produce la erección del pene en el varón, agregando el desarrollo del escroto, que al finalizar el primer trimestre estimula al pene del feto a adoptar una dirección vertical, producirían que este mecanismo del cambio de ángulo sea menos probable a partir de las 13-14 semanas y que, por lo tanto, el diagnóstico del sexo sea más exacto, el cual se debe de tener en cuenta para lograr un diagnóstico más preciso con un margen de error mínimo que siempre está presente en todo informe ecográfico, el cual se debe de informar siempre a los padres⁵.

2.2.4.- VALOR PREDICTIVO

“Es la validez de una prueba o instrumento de medida que se determina demostrando su capacidad para pronosticar el resultado del análisis”.

2.2.4.1. LA VALIDEZ DE UNA PRUEBA DIAGNÓSTICA

“El caso más sencillo que se nos puede plantear es el de una prueba dicotómica, que clasifica a cada paciente como sano o enfermo en función de que el resultado de la prueba sea positivo o negativo. En casos como éste, generalmente un resultado positivo se asocia con la presencia de enfermedad y un resultado negativo con la ausencia de la misma. Cuando se estudia una muestra de pacientes, los datos obtenidos permiten clasificar a los sujetos en cuatro grupos según una tabla 2x2 como muestra la siguiente tabla”:

TABLA 01: Relación entre el resultado de una prueba diagnóstica y la presencia o ausencia de una enfermedad.		
Resultado de la prueba	Verdadero diagnóstico	
	Enfermo	Sano
Positivo	Verdaderos Positivos (VP)	Falsos Positivos (FP)
Negativo	Falsos Negativos (FN)	Verdaderos Negativos (VN)

En esta tabla, se contrasta el resultado de la prueba diagnóstica (en filas) según mi estudio sería el diagnóstico precoz del sexo fetal con el estudio del tubérculo genital; con el estado real de los pacientes (en columnas) que

sería el sexo real del recién nacido, o de lo contrario, el resultado de la prueba de referencia o “gold standard” que vayamos a utilizar. “El resultado de la prueba puede ser correcto (verdadero positivo y verdadero negativo) o incorrecto (falso positivo y falso negativo). El análisis de su validez puede obtenerse calculando los valores de sensibilidad y especificidad”

SENSIBILIDAD: “Es la probabilidad de clasificar correctamente a un individuo enfermo, es decir, la probabilidad de que para un sujeto enfermo se obtenga en la prueba un resultado positivo. La sensibilidad es, por lo tanto, la capacidad del test para detectar la enfermedad”.

Cuando los resultados obtenidos a partir de un determinado número de pacientes se clasifican en una tabla, tal como la que se muestra en la Tabla 1, a partir de ella ya es fácil estimar la sensibilidad como la proporción de pacientes enfermos que obtuvieron un resultado positivo en la prueba diagnóstica, el cual se puede presentar de la siguiente manera:

$$\text{Sensibilidad} = \frac{\text{Verdaderos positivos}}{\text{Verdaderos positivos} + \text{Falsos negativos}}$$

ESPECIFICIDAD: “Es la probabilidad de clasificar correctamente a un individuo sano, es decir, la probabilidad de que para un sujeto sano se obtenga un resultado negativo. En otras palabras, se puede definir la especificidad como la capacidad para detectar a los sanos. A partir de una tabla como la Tabla 1, la especificidad se estimaría como”:

$$\text{Especificidad} = \frac{\text{Verdaderos negativos}}{\text{Verdaderos negativos} + \text{Falsos positivos}}$$

2..2.4.2. LA SEGURIDAD DE UNA PRUEBA DIAGNÓSTICA

La definición de sensibilidad y especificidad permiten, por lo tanto, determinar la validez de una prueba diagnóstica. Sin embargo, según estudios diversos éstas no tendrían utilidad en la práctica clínica, por lo cual concluyen que “tanto la sensibilidad como la especificidad proporcionan información acerca de la probabilidad de obtener un resultado concreto (positivo o negativo) en función de la verdadera condición del enfermo con respecto a la enfermedad. Sin embargo, cuando a un paciente se le realiza alguna prueba, el médico carece de información a priori acerca de su verdadero diagnóstico, y más bien la pregunta se plantea en sentido contrario: ante un resultado positivo (negativo) en la prueba, ¿cuál es la probabilidad de que el paciente esté realmente enfermo (sano)? Así pues, resulta obvio que hasta el momento sólo hemos abordado el problema en una dirección. Por medio de los valores predictivos completaremos esta información”¹⁰:

VALOR PREDICTIVO POSITIVO: “Es la probabilidad de padecer la enfermedad si se obtiene un resultado positivo en el test. El valor predictivo positivo puede estimarse, por tanto, a partir de la proporción de pacientes

con un resultado positivo en la prueba que finalmente resultaron estar enfermos”:

$$\text{Valor Predictivo positivo} = \frac{\text{Verdaderos positivos}}{\text{Verdaderos positivos} + \text{Falsos positivos}}$$

VALOR PREDICTIVO NEGATIVO: “Es la probabilidad de que un sujeto con un resultado negativo en la prueba esté realmente sano. Se estima dividiendo el número de verdaderos negativos entre el total de pacientes con un resultado negativo en la prueba”:

$$\text{Valor Predictivo Negativo} = \frac{\text{Verdaderos negativos}}{\text{Verdaderos negativos} + \text{Falsos negativos}}$$

2.3. DEFINICIÓN DE CONCEPTOS OPERATIVOS

Gestante: “Estado fisiológico de la mujer que se inicia con la fecundación y termina con el parto”.

Sexo fetal: “Es el proceso de diferenciación de los órganos genitales en sentido masculino o femenino durante la vida embrionaria y fetal involucra una cadena de eventos moleculares, hormonales y no hormonales que se inician en el momento mismo de la formación del huevo o cigoto y se prolongan hasta etapas avanzadas de la vida intrauterina”.

Tiempo de gestación: “Se refiere a la edad de un embrión o un feto desde el primer día de la última regla. Permite hacer una relación entre las semanas de gestación, el crecimiento y desarrollo fetal”.

Ultrasonografía pélvica vía transabdominal: “Método de diagnóstico que se basa en el uso de ultrasonido (sonido de alta frecuencia, no audible), para evaluar las estructuras fetales y anexos ovulares durante la gestación”.

Tubérculo genital: “Órgano embrionario que da origen al desarrollo de los órganos sexuales externos tanto de la mujer como del hombre”.

Valor predictivo: “Validez de una prueba o instrumento de medida que establece demostrando su capacidad para pronosticar el resultado del análisis”.

Valor predictivo positivo: “El valor predictivo positivo de una prueba es la probabilidad de que una persona que tiene la prueba positiva tenga también la enfermedad”.

Valor predictivo negativo: “El valor predictivo negativo de una prueba es la probabilidad de que una persona que tiene la prueba negativa realmente no tenga la enfermedad”.

Sensibilidad. – “Es la habilidad de una prueba para identificar correctamente aquellos individuos que tienen enfermedad. Es la posibilidad en los enfermos, de tener la prueba positiva”.

Especificidad. – “Es la habilidad de una prueba para identificar correctamente aquellos individuos que no tienen la enfermedad. Es la posibilidad en los sanos, de que la prueba sea negativa”.

Edad: “tiempo cronológico de vida medido en años de las gestantes que se encuentren en el primer trimestre (11va y 14va semana)”.

Paridad. – “Es la cantidad de embarazos viables”.

Índice de masa corporal. - Es el estado ponderal de la persona, y se calcula a partir de la fórmula: $\text{peso(kg)}/\text{talla(m}^2\text{)}$

2.4. FORMULACIÓN DE LA HIPOTESIS

El valor de predicción precoz del sexo fetal mediante la evaluación del tubérculo genital con la ultrasonografía es mayor al 90% en el diagnóstico precoz del sexo fetal en gestantes entre la 11^o y 14^o semana, en el Hospital de San Francisco, de julio a setiembre del 2019.

2.5. VARIABLES E INDICADORES

VARIABLE INDEPENDIENTE

Determinación del Tubérculo Genital por ultrasonografía entre las 11 a 14 semanas de gestación.

VARIABLE DEPENDIENTE

Valor predictivo del Sexo fetal

VARIABLES INTERVINIENTES

- Edad materna
- Paridad
- Índice de masa corporal pre gestacional
- Edad Gestacional por biometría

2.6. OPERACIONALIZACIÓN DE LAS VARIABLES

VARIABLE	DEFINICIÓN	DIMENSIÓN	INDICADOR	INSTRUMENTO
Tubérculo genital	Órgano embrionario que da origen al desarrollo de los órganos sexuales externos tanto de la mujer como del hombre.	-Masculino -Femenino	-Apunta el tubérculo genital a lo craneal. -Apunta el tubérculo genital a lo caudal	Informe Ecográfico
Valor predictivo del sexo fetal	Validez de una prueba o instrumento de medida que establece demostrando su capacidad para pronosticar el resultado del análisis.	Nominal	-Sensibilidad - Especificidad - Valor Predictivo positivo. - Valor predictivo negativo.	Ficha de recolección de datos
Edad materna	Años cumplidos	-Adolescente -Adulta -Añosa	11-19 años 20-35 años 36 a más	Ficha de recolección de datos
Paridad	Número de Embarazos a término	-Nulípara -Primípara -Multípara	-Primer embarazo -01 hijo -2 o más hijos	Ficha de recolección de datos
Índice de masa corporal pre gestacional	Es el estado ponderal de la persona, y se calcula a partir de la fórmula: peso(kg)/talla(m ²)	-Bajo peso -Normal -Sobrepeso -Obesidad	- ≤ 18,5 - 18.5-24,9 - 25 – 29,9 - 30 o mas.	Ficha de recolección de datos
Edad Gestacional por biometría fetal	Se refiere a la edad de un embrión o un feto desde el primer día de la última regla.	Ordinal	- 11 sem - 12 sem - 13 sem - 14 sem	Ficha de recolección de datos

CAPITULO III

MATERIALES Y MÉTODO

3.1. TIPO DE INVESTIGACIÓN

Aplicada

3.2. NIVEL DE INVESTIGACIÓN

Cuantitativa – Correlacional

3.3. DISEÑO DE INVESTIGACIÓN

No experimental

3.4. METODO DE ESTUDIO

Longitudinal, descriptivo y prospectivo

3.5. POBLACIÓN Y MUESTRA

3.5.1 UNIVERSO O POBLACIÓN

Conformada por todas las gestantes de primer trimestre, del 11 a 14 semanas, que acudan al servicio de Ecografía Obstétrica del Hospital de San Francisco, periodo comprendido entre julio a setiembre del 2019.

3.5.2. MUESTRA

Constituida por 30 gestantes del primer trimestre de 11 a 14 semanas por ultrasonografía atendidas en el Hospital de San

Francisco en el periodo comprendido entre julio a setiembre del 2019.

Tipo de Muestreo

No probabilística intencional por conveniencia

CRITERIO DE INCLUSIÓN:

- Gestantes con Informe Ecográfico.
- Gestantes de 11 a 14 semanas por ultrasonografía.
- Usuarias que deseen participar voluntariamente en la investigación.

CRITERIO DE EXCLUSIÓN:

- Gestantes con embarazo menor de 11 semanas y mayor de 14 semanas.
- Gestantes sin examen Ecográfico
- Usuarias que no deseen participar voluntariamente en la investigación.

3.6. TECNICAS E INSTRUMENTOS DE RECOLECCION DE DATOS

TÉCNICA:

- Revisión de Reportes Ecográficos e Historias Clínicas.
- Aplicación de la ficha de entrevista estructurada

INSTRUMENTOS DE RECOLECCIÓN DE DATOS

- Reportes ecográficos

- Historia Clínica para corroborar el sexo real del recién nacido
- Ficha de entrevista estructurada

3.7. PROCEDIMIENTO DE LA INVESTIGACIÓN

Mediante el Director de la Escuela de Posgrado de la UNSCH, se solicitó permiso a la Dirección del Hospital de San Francisco, con la finalidad de realizar la recolección de datos, según objetivos propuestos, en el servicio de Ecografía Obstétrica.

Se recopilará los datos del Informe Ecográfico e Historias clínicas de área materna del Hospital de San Francisco.

En la presente investigación se utilizó un ecógrafo modelo R7 de la marca Samsung, con sonda (transductor) de tipo convexo (transabdominal) con un rango de frecuencia de 3.5-5.0 MHz., este modelo de ecógrafo cuenta con muy alta resolución, usamos el transductor de tipo convexo multifrecuencial, porque su rango de frecuencia es la apropiada para realizar un examen pélvico en embarazos precoces de gestación entre las 11 a 14 semanas por la profundidad de los ecos producidos y las imágenes que genera al detalle.

Los exámenes fueron realizados en el servicio de Ultrasonografía del Hospital de Apoyo de San Francisco donde laboro como Obstetra asistencial y en la clínica privada. Luego de establecido la determinación de sexo fetal mediante el examen del tubérculo genital, se registró en la ficha de recolección datos, para luego hacer el seguimiento y esperar que se produzca el parto y poder contrastar el sexo fetal determinado con la

ecografía y el sexo real del recién nacido que está consignado en las historias clínicas.

3.8. PROCESAMIENTO DE DATOS

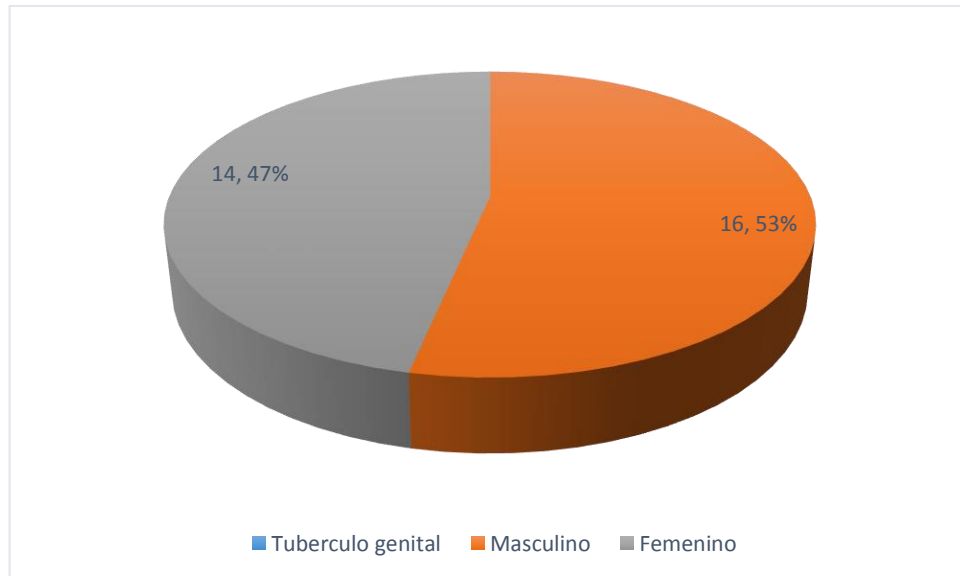
Al finalizar con la recolección de datos, se procedió a procesar con el software estadístico SPSS-IBM versión 25.0 (Statistical Package for Social Science) con los cuales se elaboraron las respectivas tablas estadísticas de contingencia de una y doble entrada.

3.9. ANALISIS ESTADISTICO

Los datos serán presentados en cuadros estadísticos simples y compuestos de acuerdo a los objetivos propuestos. Para el análisis de datos se empleará la prueba estadística no paramétrica de Chi cuadrado de Pearson, con la finalidad de establecer la asociación o no de las principales variables de estudio. Se trabajará con un nivel de confianza al 95% y una significancia de $p < 0,05$.

CAPITULO IV
RESULTADOS Y DISCUSIÓN

Gráfico 01: Determinación de tubérculo genital precoz por ultrasonografía en gestantes de 11 a 14 semanas. Hospital de San Francisco - VRAEM. Julio a setiembre 2019.

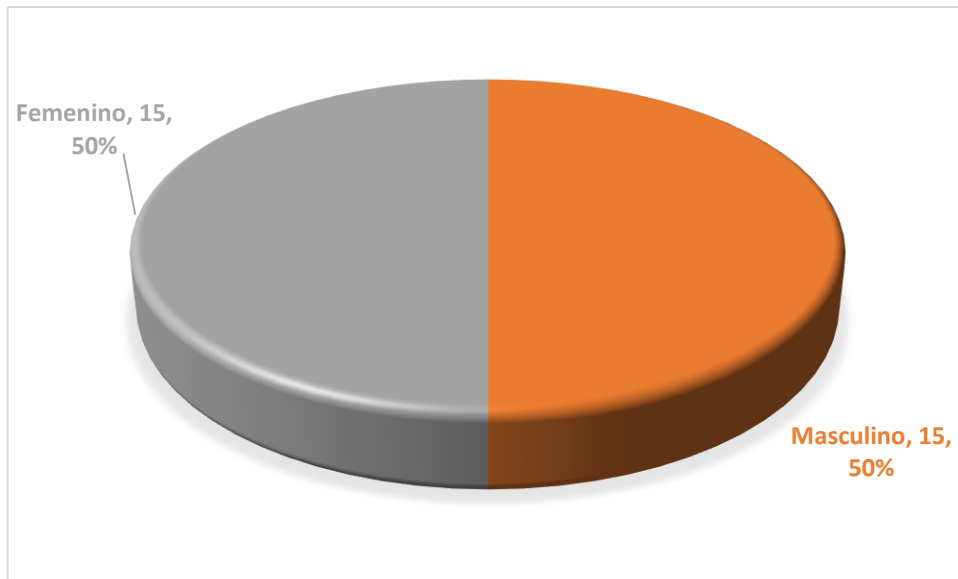


“Fuente: Ficha de recolección de datos”

El gráfico 01 nos muestra que del 100%(30) gestantes evaluadas entre las 11 a 14 semanas con la ultrasonografía, se determinó que el tubérculo genital corresponde al sexo masculino en 53,3%(16) y al sexo femenino en 46,7%(14).

Por lo tanto, se concluye que el tubérculo genital precoz determinado por ultrasonografía es de sexo masculino (53,3%) en su mayoría.

Gráfico 02: Sexo real del recién nacido. Hospital de San Francisco - VRAEM. Julio a setiembre 2019.



“Fuente: Ficha de recolección de datos”

El gráfico 02 demuestra el sexo real del recién nacido, donde se observa que del 100%(30) recién nacidos, 50%(15) fueron de sexo masculino y femenino en ambos casos.

Por lo tanto, se concluye que el sexo real determinado al recién nacido es del 50% (15) tanto para el sexo masculino y femenino.

Tabla 01: Tubérculo genital ecográfico y sexo del recién nacido. Hospital de San Francisco - VRAEM. Julio a setiembre 2019.

Tubérculo Genital ecográfico	Sexo del recién nacido				Total	
	Masculino		Femenino		Nº	%
	Nº	%	Nº	%		
Masculino	11	36,7	05	16,7	16	53,3
Femenino	04	13,3	10	33,3	14	46,7
Total	15	50,0	15	50,0	30	100,0

FUENTE: Ficha de recolección de datos

$$X_c^2 = 4,821$$

$$X_t^2 = 3,843$$

g.l.=1

p<0,05

En la tabla 01 se observa que del 100%(30) gestantes evaluadas con ultrasonografía entre las 11 y 14 semanas, en el 53,3%(16) se observó el tubérculo genital de sexo masculino por ecografía, de las cuales el 36,7%(11) fueron de sexo masculino realmente el cual se determinó al momento de nacer; sin embargo, en el 16,7%(05) fueron recién nacidos de sexo femenino. Por otro lado, en el 46,7%(14) se observó el tubérculo genital de sexo femenino, de las cuales el 33,3%(10) fueron realmente de sexo femenino; sin embargo, el 13,3%(04) fueron recién nacidos de sexo masculino.

Por lo tanto, se concluye que el 36,7% de los fetos observados precozmente el tubérculo genital con la ultrasonografía corresponde al sexo masculino, el cual fue corroborado con el sexo del recién nacido.

Estos resultados al contrastar con el análisis estadístico de chi cuadrado se encontró significancia estadística (p<0,05) lo que significa que existe

asociación entre la determinación precoz del tubérculo genital con la ecografía y el sexo real del recién nacido.

Tabla 02: Valor predictivo positivo y negativo, sensibilidad y especificidad del sexo fetal por ultrasonografía con la evaluación precoz del tubérculo genital. Hospital de San Francisco - VRAEM. Julio a setiembre 2019.

Valor predictivo Positivo	Valor predictivo Negativo	Sensibilidad	Especificidad
VM/VM+FM 11/11+05x100	VF/FF+VF 10/04+10x100	VM/VM+FF 11/11+04x100	VF/VF+FM 10/10+05x100
68.75%	71.43%	73.33%	66.66%

FUENTE: Ficha de recolección de datos

La tabla 02 muestra el Valor Predictivo del sexo fetal por ecografía mediante la evaluación precoz del tubérculo genital en gestantes entre la 11° y 14° en el Hospital de San Francisco - VRAEM, en el cual se reporta que el **Valor Predictivo Positivo fue de un 68%** que nos indica la proporción de los fetos con sexo masculino diagnosticado por ultrasonografía, los cuales también fueron verdaderos recién nacidos de sexo masculino; y el **Valor Predictivo Negativo fue de 71%** lo cual nos indica la proporción de los fetos con sexo femenino determinado por ecografía y también tuvieron fueron verdaderos recién nacidos de sexo femenino. En cuanto se refiere a la **sensibilidad es de un 73%** que nos indica la proporción de recién nacidos de sexo masculino por tener un diagnóstico precoz del tubérculo genital fetal masculino determinado con ultrasonografía; sin embargo, la **especificidad fue de un 66%** lo cual nos indica el porcentaje de los recién nacidos de sexo femenino y que tuvieron como resultado con la evaluación del sexo fetal ecográfico también como fetos de sexo femenino.

Tabla 03: Edad materna en relación al tubérculo genital ecográfico. Hospital de San Francisco - VRAEM. Julio a setiembre 2019.

Edad materna	Tubérculo Genital ecográfico				Total	
	Masculino		Femenino		Nº	%
	Nº	%	Nº	%		
≤ 19 años	06	20,0	03	10,0	09	30,0
20-35 años	09	30,0	07	23,3	16	53,3
≥36 años	01	3,3	04	13,4	05	16,7
Total	16	53,3	14	46,7	30	100,0

FUENTE: Ficha de recolección de datos

$$X_c^2 = 2,930$$

$$X_t^2 = 5,991$$

$$g.l.=2$$

$$p>0,05$$

La tabla 03 muestra que del 100%(30) gestantes evaluadas con ultrasonografía entre las 11 y 14 semanas, el 53,3%(16) fueron gestantes con edades entre 20 a 35 años, de ellas 30.0%(09) reportaron tubérculo genital de sexo masculino por ecografía y el 23,3%(07) fueron de sexo femenino por ecografía; asimismo el 30%(09) fueron gestantes adolescentes, de las cuales el 20,0%(06) tuvieron tubérculo genital de sexo masculino y 10,0%(03) femenino.

Por lo tanto, se concluye que el 30,0% fueron gestantes con edades entre 20 a 35 años, cuyos fetos observados precozmente el tubérculo genital con la ultrasonografía corresponde al sexo masculino.

Estos resultados al contrastar con el análisis estadístico de chi cuadrado no se encontró significancia estadística ($p>0,05$) lo que significa que no

existe asociación entre la edad materna con la determinación precoz del tubérculo genital por ecografía.

Tabla 04: Paridad en relación al tubérculo genital ecográfico. Hospital de San Francisco - VRAEM. Julio a setiembre 2019.

Paridad	Tubérculo Genital ecográfico				Total	
	Masculino		Femenino		Nº	%
	Nº	%	Nº	%		
Primigesta	05	16,7	05	16,7	10	33,3
Multigesta	11	36,7	07	23,3	18	60,0
Gran Multigesta	00	00	02	6,7	02	6,7
Total	16	53,3	14	46,7	30	100,0

FUENTE: Ficha de recolección de datos

$$X_c^2 = 2,768$$

$$X_t^2 = 5,991$$

g.l.=2

p>0,05

En la tabla 04 se observa que del 100%(30) gestantes evaluadas con ultrasonografía entre las 11 y 14 semanas, el 60%(18) fueron multigestas, de ellas, en el 36,7%(11) se observaron tubérculo genital de sexo masculino por ecografía y al 23,3%(07) fetos de sexo femenino; asimismo el 33,3%(10) fueron primigestas, de las cuales en el 16,7%(05) se observaron tubérculo genital de sexo masculino y femenino en ambos casos.

Por lo tanto, se concluye que el 36,7% fueron multigestas, cuyos fetos observados precozmente el tubérculo genital con la ultrasonografía corresponde al sexo masculino.

Estos resultados al contrastar con el análisis estadístico de chi cuadrado no se encontró significancia estadística (p>0,05) lo cual implica que no

existe asociación entre la paridad con la determinación precoz del tubérculo genital por ecografía.

Tabla 05: Índice de masa corporal en relación al tubérculo genital ecográfico. Hospital de San Francisco - VRAEM. Julio a setiembre 2019.

IMC	Tubérculo Genital ecográfico				Total	
	Masculino		Femenino		Nº	%
	Nº	%	Nº	%		
Bajo peso	02	6,7	02	6,7	04	13,3
Normal	12	40,0	09	30,0	21	70,0
Sobrepeso	02	6,7	03	10,0	05	16,7
Total	16	53,3	14	46,7	30	100,0

FUENTE: Ficha de recolección de datos

$$X_c^2 = 0,497$$

$$X_t^2 = 5,991$$

$$g.l.=2$$

$$p>0,05$$

La tabla 05 muestra que del 100%(30) gestantes evaluadas con ultrasonografía entre las 11 y 14 semanas, el 70%(21) tuvieron IMC normal, de ellas, en el 40,0%(12) se observaron tubérculo genital de sexo masculino por ecografía y al 30,0%(09) fetos de sexo femenino; por otro lado, el 13,3%(04) tuvieron bajo peso con la evaluación del IMC, de las cuales en el 6,7%(05) se observaron tubérculo genital de sexo masculino y femenino en ambos casos.

Por lo tanto, se concluye que el 40,0% fueron gestantes con IMC normal, cuyos fetos observados precozmente el tubérculo genital con la ultrasonografía corresponde al sexo masculino.

Estos resultados al contrastar con el análisis estadístico de chi cuadrado no se encontró significancia estadística ($p>0,05$) lo cual implica que no

existe asociación entre el índice de masa corporal con la determinación precoz del tubérculo genital por ecografía.

Tabla 06: Edad gestacional por biometría fetal en relación al tubérculo genital ecográfico. Hospital de San Francisco - VRAEM. Julio a setiembre 2019.

Edad gestacional por biometría fetal	Tubérculo Genital ecográfico				Total	
	Masculino		Femenino		Nº	%
	Nº	%	Nº	%		
11 semanas	04	13,3	04	13,3	08	26,7
12 semanas	08	26,7	04	13,3	12	40,0
13 semanas	03	10,0	03	10,0	06	20,0
14 semanas	01	3,3	03	10,0	04	13,3
Total	16	53,3	14	46,7	30	100,0

FUENTE: Ficha de recolección de datos

$$X_c^2 = 2,210$$

$$X_t^2 = 7,814$$

$$g.l.=3$$

$$p>0,05$$

En la tabla 06 se observa que del 100%(30) gestantes evaluadas con ultrasonografía entre las 11 y 14 semanas, el 40%(12) tuvieron 12 semanas de edad gestacional por biometría fetal, de ellas, en el 26,7%(08) se observaron tubérculo genital de sexo masculino por ecografía y al 13,3%(04) fetos de sexo femenino; asimismo el 26,7%(08) reportaron 11 semanas de edad gestacional por biometría fetal, de las cuales en el 13,3%(04) se observaron tubérculo genital de sexo masculino y femenino en ambos casos.

Por lo tanto, se concluye que el 26,7% tuvieron 12 semanas de edad gestacional por biometría fetal, cuyos fetos observados precozmente el tubérculo genital con la ultrasonografía corresponde al sexo masculino.

Estos resultados al contrastar con el análisis estadístico de chi cuadrado no se encontró significancia estadística ($p>0,05$) lo cual significa que no existe asociación entre la edad gestacional por biometría fetal con la determinación precoz del tubérculo genital por ecografía.

DISCUSIÓN

El desarrollo de la tecnología ultrasonográfica en los últimos tiempos han logrado establecer muy fehacientemente la determinación del sexo fetal durante el primer trimestre, con un mínimo margen de error, tomando como referencia la dirección en la que apunta el tubérculo genital, (craneal en los varones, caudal en las mujeres) o en la identificación del “signo sagital” que determina la presencia de un escotadura caudal en las mujeres o craneal en los varones, cuando se estudia el plano mediosagital⁵

En el presente estudio se encontró que en el 53,3% (16) se observó el tubérculo genital de sexo masculino por ecografía, los que al corroborar con el sexo del recién nacido se acertó en un 36,7%(11) y en el 16,7%(05) fueron recién nacidos de sexo femenino. Por otro lado, en el 46,7%(14) se observó el tubérculo genital de sexo femenino, de las cuales el 33,3%(10) fueron realmente de sexo femenino; sin embargo, el 13,3%(04) fueron recién nacidos de sexo masculino.

Al respecto **Begoña A. Diego Burgos⁵ et al. (2010)**, en su estudio titulado: **Determinación del sexo fetal en el primer trimestre de la gestación: estudio prospectivo**, quien refiere que “el sexo fetal fue correctamente asignado por ecografía en el 86,3% de los fetos (516/598). La precisión fue mayor en fetos diagnosticados como varones que en los diagnosticados como mujeres (90,6% de los varones vs 83,1% de las mujeres fueron correctamente asignados, ($p < 0,05$) y se incrementó con la edad gestacional, desde un 64,4% para un CRL entre 45-49 mm, hasta un 100% para un CRL entre 80-84 mm ($p < 0,05$). La precisión entre 11-11+6

semanas fue del 71,9% y se incrementó al 92% entre 12-12+6 semanas y al 95% entre 13-13+6 semanas ($p < 0,01$)”.

En cuanto al objetivo principal de la investigación se halló que el **Valor Predictivo Positivo fue de un 68%** que nos indica la proporción de los fetos con sexo masculino diagnosticado por ultrasonografía, los cuales también fueron verdaderos recién nacidos de sexo masculino; y el **Valor Predictivo Negativo fue de 71%** que es la proporción de los fetos con sexo femenino determinado por ecografía y también tuvieron fueron verdaderos recién nacidos de sexo femenino. La **sensibilidad es de un 73%** que nos indica la proporción de recién nacidos de sexo masculino por tener un diagnóstico precoz del tubérculo genital fetal masculino; sin embargo, la **especificidad fue de un 66%** lo cual nos indica el porcentaje de los recién nacidos de sexo femenino y que tuvieron como resultado con la evaluación del sexo fetal ecográfico también como fetos de sexo femenino.

Resultados que contrastan con lo descrito por **Huamán R, Luis A y Morán H. Luigi R.¹ - (2013)** En su tesis *“Valor de predicción precoz del sexo fetal mediante el empleo de la ultrasonografía por evaluación del tubérculo genital en gestantes entre la 11° y 14° semana. Centro de apoyo al diagnóstico médico medical 2013.* Donde manifiestan que la valoración de la ultrasonografía en el diagnóstico precoz del sexo fetal por evaluación del tubérculo genital presento un VPP del 93.6%, una sensibilidad del 98.3%, especificidad del 80%, se vió que el acierto del sexo fetal era más certero en el sexo masculino y el tiempo de evaluación en mayor cantidad en gestantes que se encontraban en la semana 12. Concluyen refiriendo que

la evaluación del tubérculo genital por ultrasonografía entre la semana 11 a 14 debe considerarse un método fiable como predictor precoz del sexo fetal y debería incluirse habitualmente como parte de la evaluación de toda gestante en esta etapa”.

Asimismo, **Ramos C. y col.⁴ (2006)**, en su investigación titulado “**Determinación ecográfica del sexo fetal durante el primer trimestre de la gestación**” encontró los siguientes resultados: Se obtuvieron 80 (82,47%) aciertos en la determinación del sexo fetal, con 41(83,67%) aciertos para el sexo masculino y 39 (81,25%) para el sexo femeninos. Por lo que llegaron siguiente conclusión: el ultrasonido transvaginal entre las 10 – 13 semanas es útil para el diagnóstico del sexo fetal”.

Manifiestan que son diversos factores que pueden influir en la correcta identificación del sexo fetal. “En primer lugar, la motivación y habilidad relativa del operador, incluso para ecografistas altamente entrenados en ecografía del primer trimestre, es necesaria una curva de aprendizaje para el estudio del sexo fetal. En segundo lugar, la resolución del transductor empleado. Aunque la resolución de la ecografía vaginal es superior a la abdominal. Este hecho puede explicarse porque la obtención de un plano medio sagital perfecto es más fácil con la vía abdominal que con la vaginal, una de cuyas desventajas reconocidas es su limitada maniobrabilidad. En tercer lugar, el cambio en el ángulo del tubérculo genital durante la exploración. Se ha sugerido que la dirección en la que apunta el falo masculino es vertical debido a la congestión permanente de los cuerpos cavernosos del pene que produciría una erección mantenida. Sin embargo,

este fenómeno puede ser intermitente y común a ambos sexos en el primer trimestre. La maduración progresiva del mecanismo responsable de la erección del pene en el varón, junto con el desarrollo del escroto, que al final del primer trimestre obliga al pene a adoptar una dirección vertical, harían que este fenómeno del cambio de ángulo sea menos probable a partir de las 13-14 semanas y que, en consecuencia, el diagnóstico del sexo sea más preciso”⁵.

Las variables como la edad materna, paridad, índice de masa corporal y edad gestacional no tienen asociación estadísticamente significativa ($p>0,05$) con la determinación precoz del sexo fetal (tubérculo genital).

Según los resultados de esta investigación concluimos que la ecografía tiene una precisión moderada a baja (73%) para la determinación del sexo fetal y concuerdan con los resultados de otras publicaciones que refieren una proporción de asignación correcta entre el 72% y el 78% a las 11 semanas de gestación.

Finalmente podemos afirmar que “la ultrasonografía tiene muchas ventajas respecto de otros exámenes con el fin de diagnosticar el sexo fetal, la primera es que se trata de un examen no invasivo, segundo el costo es accesible para toda la población, el examen no requiere de una preparación previa a la gestante y es cómodo para ella”.

CONCLUSIONES

1. Del 100%(30) gestantes evaluadas entre las 11 a 14 semanas con la ultrasonografía, se determinó que el tubérculo genital corresponde al sexo masculino en 53,3%(16) y al sexo femenino en 46,7%(14).
2. En el 53,3%(16) se observó el tubérculo genital de sexo masculino, de las cuales el 36,7%(11) fueron de sexo masculino realmente y en el 16,7%(05) de sexo femenino. Por otro lado, en el 46,7%(14) se observó el tubérculo genital de sexo femenino, de las cuales el 33,3%(10) fueron realmente de sexo femenino y el 13,3%(04) de sexo masculino.
3. El Valor Predictivo positivo del sexo fetal por ecografía mediante la evaluación precoz del tubérculo genital fue de un 68% y el Valor Predictivo Negativo fue de 71%. En cuanto a la sensibilidad es de un 73% y la especificidad es de 66%.
4. Existe asociación entre la determinación precoz del tubérculo genital por ultrasonografía y el sexo real del recién nacido con significancia estadística ($p < 0,05$)
5. La edad materna, paridad, índice de masa corporal y edad gestacional no tienen asociación estadísticamente significativa ($p > 0,05$) con la determinación precoz del sexo fetal (tubérculo genital).

RECOMENDACIONES

1. A pesar de tener como resultado un valor predictivo aceptable con la proporción de fetos correctamente diagnosticados en el sexo fetal, es difícil tomarse en fetos con un CRL inferior a 80 mm.
2. El diagnóstico del sexo fetal establecido entre las 11 a 14 semanas, debería ser corroborado con posterioridad, de preferencia después de la semana 20. Además, siempre debería considerarse la posibilidad muy remota de la presencia de una discordancia entre el sexo fenotípico y genotípico.
3. Se sugieren realizar estudios más amplios y en población mayor de manera multicéntrica, que confirmen los indicadores de precisión de la ecografía en el primer trimestre, antes de recomendar este procedimiento en la práctica clínica rutinaria.

REFERENCIAS BIBLIOGRÁFICAS

1. Huamán R , Luis A y Morán H. Luigi R. *Valor de predicción precoz del sexo fetal mediante el empleo de la ultrasonografía por evaluación del tubérculo genital en gestantes entre la 11° y 14° semana. centro de apoyo al diagnóstico médico “medical” 2013.* Tesis Universidad Nacional Mayor de San Marcos, Lima Perú 2014.
2. Ortiz O, Meribet y Villavicencio S, Andrea E. *Validez y Confiabilidad del informe ecográfico obstétrico para la unidad de bienestar fetal de la Escuela Académico Profesional de Obstetricia. Tumbes 2017.* Tesis Universidad Nacional de Tumbes Perú, 2017.
3. Alfirevic Z y col. *Amniocentesis y toma de muestra de vellosidades coriónicas para el diagnóstico prenatal.* 2nd ed. Biblioteca Cochrane Plus. Suiza ; 2007
4. Ramos C y col. *“Determinación del sexo fetal durante el primer trimestre de la gestación”.* 1st ed. Rev. Obstet. ginecol. Caracas ; 2006
5. Begoña A et al. *Determinación del sexo fetal en el primer trimestre de gestación: Estudio Prospectivo.* REV CHIL OBSTET GINECOL 2010; 75(2): 117 – 123.
6. Emerson DS y col.. *The sagital sign. An early second trimester sonographic indicator of fetal gender.* . 1st ed. University of Tennessee. Department of Radiology,; 1989
7. Bronshtein M y col.. *Early determination of fetal sex using transvaginal ultrasonography: technique and pitfalls.* 1st ed. J Clin Ultrasound . ; 1990
8. Pedreira DAL, Yamasaki A, Czeresnia CE. Fetal phallus “erection” interfering with the sonographic determination of fetal gender in the first trimester. *Ultrasound Obstet Gynecol* 2001;18:402-4.

9. Harrington K y col. *Fetal sexing by ultrasound in the secondtrimestre: Maternal preference and professional ability*. 1st ed. UltrasoundObstetGynecol. . EEUU; 2011
10. Middelton Kurtz . *Ecografía* . 1st ed. Madrid. . Marban Libros ; 2007 608 pag.
11. Carol M.Rumack . *Diagnostico por Ecografía*. 4th ed. Ed. Canadá . Canadá ; 2011; 2340 pag.
12. Moore Persaud . *Embriología clínica* . 8th ed. ELSEVIER Libros S.L., España; 2008 507 pag.
13. WEBCONSULTA. SIND. TURNER
<<http://www.webconsultas.com/salud-al-dia/sindrome-de-turner/sindrome-de-turner-7019>> (ACCESSED 01 MARZO 2019)
- 14.SCIELO.Revista chilena de anatomía
http://www.scielo.cl/scielo.php?pid=S0716.98682001000100012&script=sci_arttext (consulta: 02 marzo 2019) 64
15. Pérez C. Correlación del sexo fetal por ultrasonografía del primer trimestre con el sexo al nacimiento. [Tesis para obtener el título de Especialista en Radiología e Imagen]. Ecuador: Universidad Nacional de Loja; 2015.

ANEXOS



**UNIVERSIDAD NACIONAL DE SAN CRISTÓBAL DE
HUAMANGA**

ESCUELA DE POSGRADO

**SEGUNDA ESPECIALIDAD EN ECOGRAFIA OBSTETRICA Y
MONITOREO FETAL**

FICHA DE RECOLECCION DE DATOS

I. GENERALIDADES

a. Edad

1. ≤ 19 años ()
2. 20 a 35 años ()
3. 36 a mas años ()

b. Nivel de instrucción

1. Sin estudio ()
2. Primaria ()
3. Secundaria ()
4. Superior ()

II. ASPECTOS RELACIONADOS A LA INVESTIGACIÓN

c. Paridad

1. Primigesta ()
2. Multigesta ()
3. Gran Multigesta()

d. IMC pregestacional

1. Bajo peso ()
2. Normal ()
3. Sobrepeso ()
4. Obesidad ()

III. Informe Ecográfico Obstétrico

● **Biometría Fetal** :

- Diámetro Biparietalmm
- Perímetro cefálicomm
- Longitud CRLmm

- Tubérculo genital fetal: Masculino () Femenino()

Conclusión:

Edad gestacional por biometría fetal:..... semanas

IV. Datos del recién nacido:

Sexo: Masculino () Femenino ()

**UNSCH**ESCUELA DE
POSGRADO

CONSTANCIA DE ORIGINALIDAD 040-2023-UNSCH-EPG/EGAP

El que suscribe; responsable verificador de originalidad de trabajo de tesis de Posgrado en segunda instancia para la **Escuela de Posgrado - UNSCH**; en cumplimiento a la Resolución Directoral N° 198-2021-UNSCH-EPG/D, Reglamento de Originalidad de trabajos de Investigación de la UNS CH, otorga lo siguiente:

CONSTANCIA DE ORIGINALIDAD

AUTOR:	Bach. SAMUEL NAVARRO LIZARBE
SEGUNDA ESPECIALIDAD	ECOGRAFÍA OBSTÉTRICA Y MONITOREO FETAL
TÍTULO DE TESIS:	VALOR PREDICTIVO DEL SEXO FETAL POR ECOGRAFÍA CON LA EVALUACIÓN PRECOZ DEL TUBÉRCULO GENITAL ENTRE 11° Y 14° SEMANAS DE GESTACIÓN. HOSPITAL DE SAN FRANCISCO-VRAEM. JULIO – SETIEMBRE 2019
EVALUACIÓN DE ORIGINALIDAD:	19% de Similitud
N° DE TRABAJO:	2014094753
FECHA:	14-feb.-2023

Por tanto, según los artículos 12, 13 y 17 del Reglamento de Originalidad de Trabajos de Investigación, es procedente otorgar la constancia de originalidad con depósito.

Se expide la presente constancia, a solicitud del interesado para los fines que crea conveniente.

Ayacucho, 14 de febrero del 2023.


UNIVERSIDAD NACIONAL DE SAN
CRISTÓBAL DE HUAMANGA
ESCUELA DE POSGRADO
Ing. Edith Geovana Asto Peña
Responsable Área Académica

VALOR PREDICTIVO DEL SEXO
FETAL POR ECOGRAFÍA CON LA
EVALUACIÓN PRECOZ DEL
TUBÉRCULO GENITAL ENTRE
11° Y 14° SEMANAS DE
GESTACIÓN. HOSPITAL DE SAN
FRANCISCO-VRAEM. JULIO –
SETIEMBRE 2019

Fecha de entrega: 14-feb-2023 11:37 a.m. (UTC-0500)
por Samuel Navarro Lizarbe

Identificador de la entrega: 2014094753

Nombre del archivo: TESIS_SAMUEL_NAVARRO_140223.docx (547K)

Total de palabras: 13630

Total de caracteres: 72029

VALOR PREDICTIVO DEL SEXO FETAL POR ECOGRAFÍA CON LA EVALUACIÓN PRECOZ DEL TUBÉRCULO GENITAL ENTRE 11° Y 14° SEMANAS DE GESTACIÓN. HOSPITAL DE SAN FRANCISCO-VRAEM. JULIO - SETIEMBRE 2019

INFORME DE ORIGINALIDAD

19%

INDICE DE SIMILITUD

18%

FUENTES DE INTERNET

1%

PUBLICACIONES

8%

TRABAJOS DEL ESTUDIANTE

FUENTES PRIMARIAS

1	cybertesis.unmsm.edu.pe Fuente de Internet	6%
2	repositorio.unsch.edu.pe Fuente de Internet	4%
3	Submitted to Universidad Nacional de San Cristóbal de Huamanga Trabajo del estudiante	3%
4	docplayer.es Fuente de Internet	2%
5	www.scielo.cl Fuente de Internet	1%
6	repositorio.untumbes.edu.pe Fuente de Internet	1%
7	dspace.unl.edu.ec Fuente de Internet	1%

es.scribd.com

Fuente de Internet

8

<1 %

revistasochog.cl

Fuente de Internet

9

<1 %

diplomadomedico.com

Fuente de Internet

10

<1 %

web.unjfsc.edu.pe

Fuente de Internet

11

<1 %

antetrata.fun

Fuente de Internet

12

<1 %

Excluir citas

Activo

Excluir coincidencias < 30 words

Excluir bibliografía

Activo

ACTA DE SUSTENTACIÓN DE TESIS PARA OPTAR
EL GRADO ACADÉMICO DE SEGUNDA ESPECIALIDAD EN ECOGRAFIA OBSTETRICA Y MONITOREO FETAL
RESOLUCIÓN DIRECTORAL N° 0037-2023-UNSCH-EPG/D

Siendo las 4 :00 p.m. del 13 de Enero de 2023 se reunieron en el auditorium de la Escuela de Posgrado de la Universidad Nacional de San Cristóbal de Huamanga, el Jurado Examinador y Calificador de tesis, presidido por el **Dr. Emilio Germán RAMÍREZ ROCA** director (e) de la Escuela de Posgrado, la **Dra. Martha P. INFANTE BEINGOLEA** Subdirectora (e) de la Segunda Especialidad en Ecografía Obstétrica y Monitoreo Fetal, e integrado por los siguientes miembros: **Dra. Flor Rosmery PERÉZ BARRETO** y la **Dra. Clotilde PRADO MARTINEZ**; para la sustentación oral y pública de la tesis titulada: **VALOR PREDICTIVO DEL SEXO FETAL POR ECOGRAFÍA CON LA EVALUACIÓN PRECOZ DEL TUBÉRCULO GENITAL ENTRE 11° Y 14° SEMANAS DE GESTACIÓN, HOSPITAL DE SAN FRANCISCO - VRAEM. JULIO- SETIEMBRE 2019.** En la Ciudad de Ayacucho del 2023 presentado por la **Obst. Samuel NAVARRO LIZARBE**, Teniendo como asesor al **Mg. Roaldo PINO ANAYA**.

Acto seguido se procedió a la exposición de la tesis, con el fin de optar el Grado Académico de **SEGUNDA ESPECIALIDAD EN ECOGRAFIA OBSTETRICA Y MONITOREO FETAL**. Formuladas las preguntas, éstas fueron absueltas por el graduando.

A continuación el Jurado Examinador y Calificador de tesis procedió a la votación, la que dio resultado el siguiente calificativo: 17 - (DIECISIETE)

CALIFICACION (*)


Aprobado por unanimidad	X
Aprobado por Mayoría	--
Desaprobada por Unanimidad	--
Desaprobada por mayoría	--

(*) Marcar con aspa


Luego, el presidente del Jurado recomienda que la que la Escuela de Posgrado proponga que se le otorgue al **Obst. Samuel NAVARRO LIZARBE**, el Grado Académico de **SEGUNDA ESPECIALIDAD EN ECOGRAFIA OBSTETRICA Y MONITOREO FETAL**

Siendo las 5:20 pm hrs. Se levanta la sesión.


Se extiende el acta en la ciudad de Ayacucho, a las 5:20 pm hrs. Del 13 de enero 2023.




Dr. Emilio Germán RAMÍREZ ROCA
 Director (e) de la Escuela de Posgrado




Dra. Martha P. INFANTE BEINGOLEA
 Subdirectora de la SEEOMF (e)



Dra. Flor Rosmery PERÉZ BARRETO
 Miembro



Dra. Clotilde PRADO MARTINEZ
 Miembro



Dr. Marco Rolando ARONES JARA
 Secretario Docente

Observaciones:

.....

.....